

Planungsstrategien bei interdisziplinären Behandlungen in der Oralchirurgie

Aus den verschiedensten Gründen sind unsere Patienten häufig auf ihr aktuelles medizinisches Problem fixiert und suchen die Lösung dieses – und zwar nur dieses – Problems. Sie erwarten dennoch in der Regel, dass der Arzt darüber hinaus durch sein Fachwissen Zusammenhänge erkennt und geplante Therapien auf deren Prognose hin beurteilt. Ähnliches gilt für zielgerichtete Überweisungen, nur dass die Ansprüche der Kollegen fachlich entsprechend höher sind. Dieser Problematik kann man nur mit systematischem Vorgehen und der Vermeidung fauler Kompromisse begegnen.

Dr. Dr. Peter A. Ehrh/Berlin

■ Dies soll an zwei typischen Beispielen aus der täglichen Praxis verdeutlicht werden.

Die Überweisung zur Resektion eines oberen ersten Molaren

Selten stellt bei der Resektion des ersten oberen Molaren heute die operationstechnische Durchführung noch ein Problem dar. Die Probleme ergeben sich eher aus falschen Einschätzungen oder falschen Erwartungen.

Die Prognose eines apikal entzündeten Zahnes bei chirurgischer Therapie lässt in 64 % einen Erfolg erwarten⁹ (bei 3.524 Zähnen, 1995). Die Erfolge mögen heute durch präzisere Methoden etwas besser sein, ähnlich umfangreiche Untersuchungen fehlen jedoch. Grund hierfür ist die schwindende Bedeutung dieser Therapie durch die Implantologie.

Bei einer derart schlechten Prognose spielt die sog. Wertigkeit des zu erhaltenden Zahnes eine große Rolle. Die Vorgaben für Sachleistungen bei gesetzlich Versicherten geben in dieser Frage klare Empfehlungen, die auch allgemein beachtet werden können. So ist eine endodontische Behandlung dann sinnvoll, wenn eine geschlossene Zahnreihe erhalten wird, wenn eine einseitige Freundsituation vermieden wird, wenn der Erhalt von Zahnersatz davon abhängt oder wenn ein Antagonist vorhanden ist. Eine konservative Revision nicht randständiger oder undichter Wurzelfüllungen ist i.d.R. nur indiziert wenn eine geschlossene Zahnreihe erhalten wird, wenn eine einseitige Freundsituation vermieden wird und wenn der Erhalt von Zahnersatz davon abhängt. Auch wenn dies sehr klar klingt, in der Praxis reichen diese Kriterien oft nicht für eine Entscheidung aus.

Allgemeinmedizinische Kontraindikationen müssen insofern in Betracht gezogen werden, als neben der Frage der vernünftigeren Nahrungszerkleinerung die Belastbarkeit des Patienten, die akute als auch langfristig bestehende Resistenz gegenüber entzündlichen Vorgängen berücksichtigt werden müssen. Seit Einführung der volumetomografischen Untersuchungen hat sich gezeigt, dass apikale Veränderungen an oberen Molaren fast immer mit entzündlichen Veränderungen in der Nebenhöhle einhergehen (Abb. 1) Diese Befunde können mit 2-D-Panoramaauf-

nahmen nicht zuverlässig erhoben werden. Hat man früher einfach akzeptiert, dass die Prävalenz von Nebenhöhlenerkrankungen ca. 25 % beträgt,⁴ so muss man dies heute (selbst)kritischer betrachten, auch wenn Untersuchungen hierzu noch fehlen. Immerhin steht hiermit heute ein Verfahren zur Verfügung, das es ermöglicht, sowohl zur Eingriffsentscheidung als auch zur Langzeitkontrolle eindeutiger Aussagen zu machen. Im zahnmedizinischen Bereich konkurriert die chirurgische apikale Chirurgie mit den Möglichkeiten der Endodontie, der Parodontologie, der Ersatzprothetik und der Implantologie. Vom bedauernden Ansinnen, eine junge Konstruktion über die Gewährleistungsfrist zu hieven bis hin zum Bestreben eine langfristig dauerhafte Lösung zu finden, tut sich hier ein sehr weites Feld auf. Umfangreiche statische Untersuchungen für die aufgezählten Möglichkeiten liegen nicht vor, vielleicht ist dies aufgrund der vielen Parameter auch nicht sinnvoll. So stellt Fritz et al. für endodontische Behandlungen einen Erfolg bei 77 % fest,⁵ Kvist und Reit geben mit ihrer Untersuchung in etwa das Spektrum der Literatur wider, indem sie die Heilungsquote mit 45 % bis 90 % feststellen.⁷ Sie sehen nach zwei Jahren keine signifikanten Unterschiede zwischen rein endodontischer und endodontisch-chirurgischer Therapie. Kerschbaum gab den Erfolg dreigliedriger Brücken mit ca. 80 % nach zehn Jahren an.⁶

Diese Überlegungen zeigen, dass eine primär so einfach erscheinende Entscheidung für oder gegen eine Wurzelspitzenresektion eines oberen Molaren, für alle an der

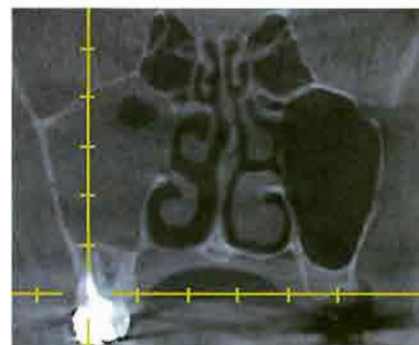

Abb. 1: Planung einer Molarenresektion mit Berücksichtigung des Nebenhöhlenbefundes (Galileos, VTC).

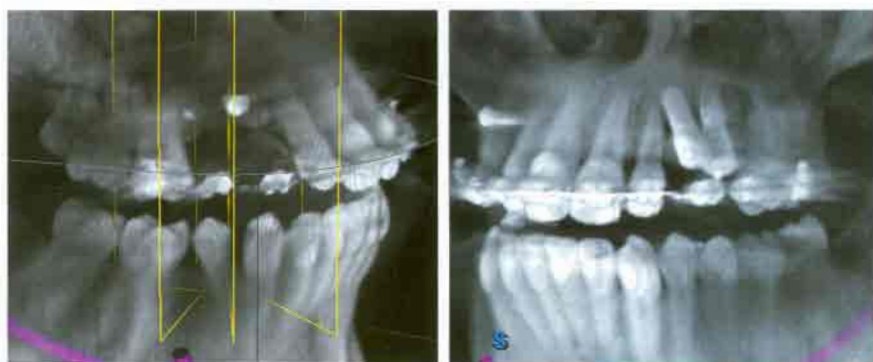

Abb. 2: Nichtanlage der Prämolaren und Eckzähne im Oberkiefer beiderseits mit der chirurgischen Therapie vorangehender kieferorthopädischer Behandlung. – **Abb. 2a:** Situation nach zwei Rekonstruktionsversuchen. – **Abb. 2b:** Situation nach Implantation.

Behandlung Beteiligten ein umfassendes Planungs- aber auch Behandlungskonzept erfordert.

Auch wenn eine umfangreiche Aufklärung und noch weniger eine Dokumentation spezieller Patientenwünsche vor Schadensersatzansprüchen schützen, so ist doch bei derart vielschichtigen Entscheidungen die Einbeziehung des Patienten sehr wichtig. Dieser wird seine Wünsche anhand der typischen drei Kriterien ausrichten: Schmerzhaftigkeit, Dauerhaftigkeit und Finanzierbarkeit.

Auf der anderen Seite wird daraus aber auch klar, dass sich nicht alle diese Entscheidungen mit Checklisten erfassen oder mit eindeutigen Ja-Nein-Statements erschlagen lassen. Gerade Letzteres führt heute gerne zu iatrogen verursachten rechtlichen Auseinandersetzungen.

Die Überweisung zur Implantation mit Auflagerungsosteotomie

Einzelfallberichte über spektakuläre Augmentationserfolge haben heute den Erwartungshorizont sowohl bei nichtchirurgisch tätigen Zahnärzten als auch bei Patienten sehr in die Höhe geschraubt. So werden umfangreiche Therapien angefangen, bei denen eine im späteren Verlauf durchzuführende Augmentation als sicheres Verfahren postuliert wird. Nicht immer ist dies jedoch möglich und das zu Beginn umfangreicher Therapien notwendige Gespräch mit dem Spezialisten wird dabei versäumt. Generelle Empfehlungen für verschiedene Augmentationsverfahren liegen nur spärlich vor.³

Besonders zwei Konstellationen fallen hier in den vergangenen Jahren auf:

1. Die langjährige kieferorthopädische Behandlung mit später geplanter chirurgisch-implantologischer Rekonstruktion und
2. die mit einer vertikalen Auflagerungsosteotomie zu behandelnden fortgeschrittenen Alveolarkammatrophien im seitlichen Unterkiefer im Rahmen einer prothetischen Totalrehabilitation.

Die Prognose einer vertikalen Auflagerungsplastik ist generell nicht exakt vorhersehbar. Sowohl kurz- als auch langfristig kann ein nicht erwünschter Verlauf eintreten. Statistiken, die zu allgemeinen Empfehlungen führen könnten, fehlen. Zu unterschiedlich sind die Ausgangssituationen und die Augmentationsmethoden, als dass dies derzeit überhaupt möglich wäre. Letztlich muss bei jeder derartigen Therapie mit einem Totalverlust des Augmentates, u.U. sogar mit einer Verschlechterung des Ausgangsbefundes gerechnet werden. Das bedeutet, dass alternative Lösungen sowohl von vorneherein als auch für den Fall eines Misserfolges bedacht werden müssen. Für die Behandlungsstrategie bedeutet dies, dass der Zeitpunkt der vertikalen Augmentation dann gesetzt werden muss, wenn alle nötigen Vorbehandlungen abgeschlossen sind, aber noch möglichst viele alternative Wege offen stehen, d. h. die endgültige prothetische Lösung noch nicht eingeleitet wurde.

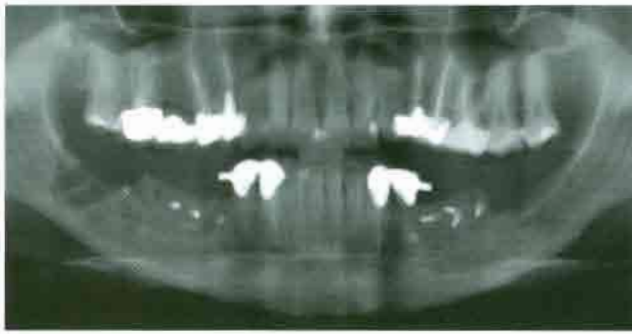


Abb. 3: Zustand nach beiderseitiger autologer Transplantation aus der Linea obliqua in den Prämolaren-/Molarenbereich mit Öffnung der Spongiosa und Austrittsverlagerung des N. mentalis links in Tunneltechnik.

Bei kieferorthopädischen Behandlungen ist schon wegen der langen Behandlungsdauer eine langfristige Strategie wichtig, denn weder muss sich die kieferorthopädische Behandlung wie geplant entwickeln noch kann der für später erwünschte Augmentationserfolg als feste Größe eingeplant werden. In Abbildung 2 ist ein Beispiel gezeigt, bei dem nach Abschluss der kieferorthopädischen Behandlung beiderseits eine vertikale und horizontale Augmentation durchgeführt wurde, wobei auf der rechten Seite bereits der zweite Versuch misslang und linksseitig zumindest ein Implantat aus prothetischer Sicht ungünstig platziert wurde. Solche Entwicklungen führen regelmäßig zu gutachterlichen Verfahren, insbesondere dann, wenn der Erwartungshorizont zu hoch geschraubt wurde. Abgesehen davon, dass dies auch mal bewusst erfolgen kann, besteht hier häufig ein doppeltes Kommunikationsproblem: Ein individuelles, indem das Konsil und die Planung zwischen Oralchirurg, Kieferorthopäden und Prothetiker sowie Zahntechniker zu kurz kommt, und ein generelles, als in so mancher Fortbildung Einzelerfolge als postulierbares Ergebnis hingestellt werden,^{8,10,11} die dann von unerfahrenen Kollegen so in ihr Konzept übernommen werden. Erst wenige Veröffentlichungen versuchen die Augmentationsergebnisse zusammenzufassen.³

Hier hilft nur ein gut dokumentierter und langfristiger Behandlungsplan, in den **alle** Beteiligten **vor** Therapiebeginn involviert sind und der auch die Möglichkeiten einer Strategieänderung beinhaltet. Im erwähnten Beispiel müsste also z. B. ein suboptimales ästhetisches Ergebnis oder eine mehr prothetische Lösung mit Mukosaepithetik einkalkuliert werden.

Auch im zweiten angenommenen Beispiel der verkürzten Zahnreihe im Unterkiefer (Abb. 3) ist eine umfassende Behandlungsstrategie sinnvoll, auch mit Einkalkulierung eines möglichen Misserfolges. Der für eine vertikale Augmentation ab einem bestimmten Atrophiegrad denkbar ungeeignete seitliche Unterkiefer wirft immer wieder Probleme verschiedenster Art auf (z.B. Augmentatverlust, Nervverletzungen, Dehizenzen, wiedereinsetzende Atrophie nach erfolgreicher Augmentation, erhöhte Infektionsanfälligkeit). Es wundert nicht, wenn mancher langzeiterfahrene Behandler hier immer noch (oder wieder) prothetische

Lösungen mit Fixierungen nur im interforaminalen Bereich mit Extensionen oder Implantationen mit Nervalateralisation durchführt. Zumindest ist zu empfehlen, solche Behandlungsstrategien als Ersatzvorgehen zu kommunizieren und dies auch zu dokumentieren. Auf jeden Fall sollte man hier teilweise prothetische Rekonstruktionen vermeiden, die ein nicht sicheres chirurgisches Ergebnis antizipieren.

Zusammenfassung

Umfangreiche oralchirurgische Behandlungen erfordern eine langfristig ausgelegte Behandlungsstrategie, an der alle beteiligten Behandler beteiligt werden müssen und die in allen Konsequenzen, insbesondere bei Nichteintreten des gewünschten Behandlungserfolges, auch dem Patienten vermittelt werden müssen. Hilfreiche Details hierzu sind Modellplanungen, Foto- bzw. Filmdokumentation, 3-Scans, visualisierte 3-D-Planungen, individuelle Behandlungschecklisten. Die digitalen Planungs- und Kommunikationstechniken können hier sinnvoll eingesetzt werden. ■

Literatur

- 1 Ehrh, P.A., Systematisches Vorgehen bei der augmentierenden Therapie in der Implantologie, *Oralchirurgie Journal* 1 (2003)
- 2 Ehrh, P.A. (Hrsg.), Erfolgreiche Mustertexte für die Zahnarztpraxis, 2-mal jährlich aktualisiertes Textverzeichnis (auf CD), Spitta Verlag, www.spitta.de, direkt: http://www.spitta.de/Produktfamilien/Shop/Software/70_index.html
- 3 Esposito M, Grusovin MG, Coulthard P, Worthington HV. Die Wirksamkeit verschiedener Verfahren zur Knochenaugmentation in der dentalen Implantologie: eine systematische Cochrane-Prüfung randomisierter, kontrollierter und klinischer Studien, *Oral and Maxillofacial Surgery*, Cochrane Oral Health Group, School of Dentistry, The University of Manchester, UK (*Int J Oral Maxillofac Implants*. 2006 Sep-Oct; 21 [5]:696–710).
- 4 Fascenelli, F.W., Maxillary sinus abnormalities, *Arch Otolaryng (Chic)* 90, 190
- 5 Fritz, U.B., Kerschbaum, Th.: Langzeitverweildauer wurzelkanalgefüllter Zähne, *Dtsch Zahnärztl Z* 54 (1999), 262.
- 6 Kerschbaum, Th.: Überlebenskurve für 3-gliedrige Brücken, *Dtsch Zahnärztl Z* 52 (1977), 6.
- 7 Kvist T, Reit C. Results of endodontic retreatment: a randomized clinical study comparing surgical and nonsurgical procedures. Department of Endodontology and Oral Diagnosis, Faculty of Odontology, Göteborg University, Sweden (2006). PMID: 10726528 (PubMed-indexed for MEDLINE).
- 8 Plöger, M., Woll, H.K., Schau, I., v.d. Haar, A.: Rekonstruktion und Augmentation mittels eines neuen kortikospongösen Tutodent® CS Blocks, *BDIZ KONKRET* 02.2005, 84 ff.
- 9 Reinhardt, E., Reuther J., Bley Müller W., Michel Ch., Eckstein Th., Ordnung R.: Langzeitresultate nach Wurzelspitzenresektion mit unterschiedlichen Operationstechniken und Füllungsmaterialien, *Dtsch Zahnärztl Z* 50, 157–160 (1995).
- 10 Levin I, Nitzan D, Schwartz-Arad D.; Der Erfolg von Zahnimplantaten bei intraoralen Knochenblocktransplantaten, Department of Oral Rehabilitation, The Maurice and Gabriela Goldschleger School of Dental Medicine, Tel Aviv University, Tel Aviv, Israel (*J Periodontol*. 2007 Jan; 78 [1]:18–21).
- 11 Schwarz, F., Becker, J., Rothamel, D., Herten, M.: Einsatz nativer und quervernetzter Kollagenmembranen für die gesteuerte Gewebe- und Knochenregeneration, *Hessisches Zahnärzte Magazin* 09.2005, 16ff.

KONTAKT

Dr. med. Dr. med. dent. Peter A. Ehrh
Zahnärzte am Spreebogen
Alt-Moabit 98, 10559 Berlin
E-Mail: ehrl@denthouse.com