

3-D-Diagnostik in der Zahnmedizin – aktuell

| Dr. Dr. Peter A. Ehrl

Führte die 3-D-Diagnostik bis zur IDS 2007 noch ein Schattendasein, so hat sie sich seither in den chirurgischen Disziplinen der Zahnmedizin – insbesondere der Traumatologie und Implantologie – weitgehend durchgesetzt. Langsamer verläuft die Entwicklung im Bereich der anderen Disziplinen wie Oralchirurgie, Parodontologie, Endodontie, Kieferorthopädie sowie Funktions- und Kariesdiagnostik.

Mit der häufigeren Anwendung haben sich auch die dafür nötigen Strukturen mehr und mehr etabliert. Hierzu gehören die Erstellung der Daten, die Auswertungsprogramme insbesondere die implantologischen Planungsprogramme, aber auch Abrechnungs- und Finanzierungsmodalitäten. Mit der Einführung des Sachkundenachweises 3-D-Diagnostik für Zahnärzte hat die Zahnmedizin mit der Volumentomografie insgesamt ein Verfahren für sich gewonnen und Kompetenz gezeigt, welches in der Schädelregion mit der für sie radiologisch spezifischen Problematik einen echten Erkenntnisgewinn in der Diagnostik bietet.

Für diese Entwicklung waren vor allem zwei Punkte entscheidend: Hohe Auflösung und geringe Strahlendosis. Als drittes wichtiges Kriterium erwiesen sich die Schnelligkeit der Auswertung und die Integration in den Praxisalltag.

Geringe Strahlendosis

Ludlow stellte 2003 für das Galileos® Gerät eine Dosis von 8 bis 15 (days of equivalent background exposure, ICRP 2007) gegenüber einer Panoramaschichtaufnahme von 3 oder einer IlumaCT Standardaufnahme von 72 fest (Brooks I-CAT 68). Verglichen mit einer 2-D-Panoramaschichtaufnahme verursacht eine Galileos-Aufnahme nach Ludlow demnach die 3- bis 6-fache Dosis. Alle auf dem Markt befindlichen

Geräte bewegen sich heute in einem medizinisch für eine breitere Anwendung vertretbaren Spektrum. Dies heißt aber auch ganz klar, dass für eine CT-Aufnahme gemäß RöV wegen der größeren Aussagekraft und zugleich geringeren Strahlendosis heute keine Indikation mehr besteht (Abschnitt 1a, § 2a Rechtfertigung ..., § 2c Vermeidung unnötiger Strahlenexposition und Dosisreduzierung). In Abhängigkeit von der diagnostischen und therapeutischen Relevanz ist damit auch die Möglichkeit gegeben, die bisherige Zurückhaltung bei Mehrfachaufnahmen aufzugeben. Im Übrigen unterscheiden sich die Geräte durch das Aufnahmevermögen, dessen Bedeutung für jede Praxis individuell bewertet werden muss. In einer chirurgisch oder kieferorthopädisch ausgerichteten Praxis wird sicher ein möglichst großes Volumen sinnvoll sein, während bei anderen Schwerpunkten auch kleinere Volumina denkbar sind. Dieses Kriterium spielt im Zusammenhang mit dem Investitionsbedarf eine nicht zu unterschätzende Rolle.

Größere Genauigkeit

Frühere Aufnahmen mit 3-D-Geräten waren in der Implantologie zwar sehr hilfreich, stießen aber sowohl dort als auch bei anderen diagnostischen Zielen schnell an ihre Grenzen. 3-D-Geräte der Baujahre 2000 bis 2005 kamen über eine Voxelgröße von 0.36 nicht hinaus.

Damit waren sie bei schwierigen Fragestellungen häufig noch überfordert. Neuere Geräte bieten jetzt bis zu 0.08 Voxel. Dieser Wert alleine bestimmt jedoch noch nicht die klinische Wertigkeit eines Gerätes. Die Unterschiede bei den verschiedenen Geräten beruhen auf unterschiedlichen Sichtfeldgrößen, Detektoren, gepulsten und nicht gepulsten Strahlenquellen, unterschiedlicher Bildqualität und Bedienungs- sowie Auswertungssoftwares. Erst die Summe dieser Eigenschaften führt zu einem praxismgerechten Mix. Schwer zu vergleichen, aber sehr wichtig, ist die Bildqualität. Eine Hilfe kann sein, wenn man die Darstellung der Spongiosabälkchen oder des apikalen P-Spaltes sich genauer ansieht. Wichtig ist auch der Grad der Verstrahlung um metallische Körper wie Füllungen und Kronen sowie insbesondere um Implantate. Hier bestehen zum Teil große Unterschiede. Wenn man eine Planungssoftware wie z.B. SICAT® anwenden kann, die problemlos und schnell die Daten aus allen Geräten lädt, so kann man selbst in Ruhe die Geräteunterschiede vergleichen.

In diesem spielt auch die Datenmenge eine große Rolle: Bei der Erstellung der Bilder, beim Transfer zwischen Arbeitsplätzen und Auswertungsprogrammen, der Konvertierung und der Datensicherung. Je höher die Auflösung, desto größer die Datenmenge und desto langsamer die Übertragung und die Arbeit mit den Daten. Hier kann man entweder auf

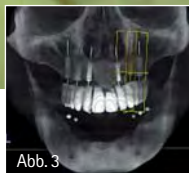
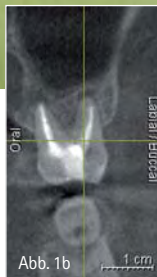
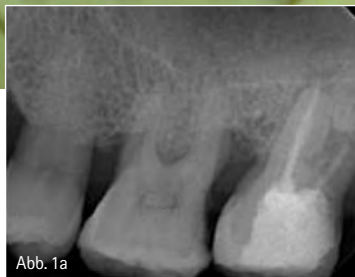
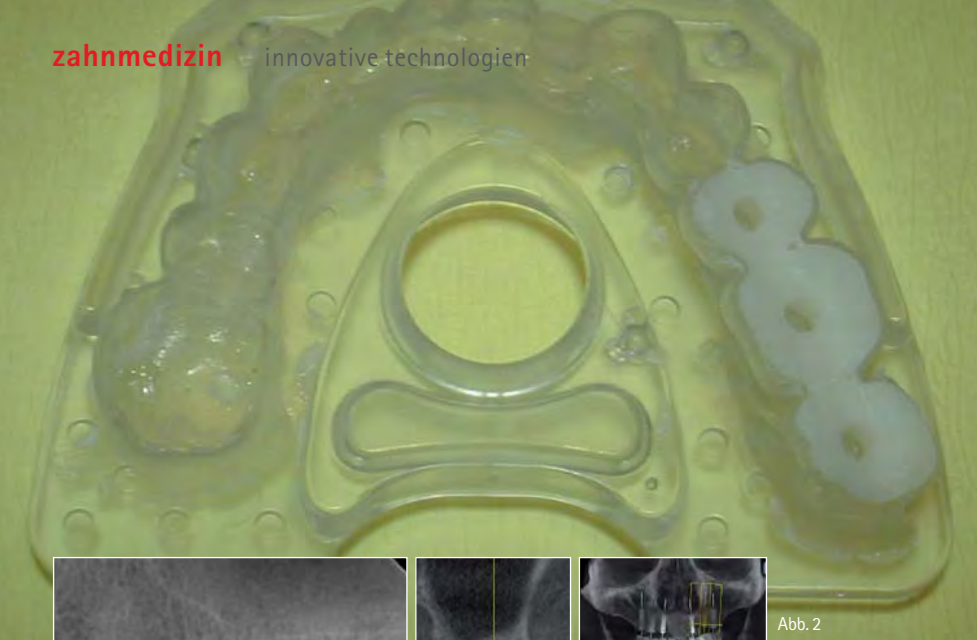Abb. 2

Abb. 1a: Digitaler 2-D-Zahnfilm. Apikale Veränderungen sind nur zu erahnen und nicht exakt zuzuordnen. – Abb. 1b: Derselbe Zahn, Schnittbild aus 3-D-Scan: Die apikale Transluzenz kann exakt erkannt und Wurzeln zugeordnet werden. – Abb. 2: Radiopake Aufstellung (Set-up) mit Markierung (hier: SICAT®-Schablone). – Abb. 3: Eine 3-D-Übersicht erlaubt abschließend eine Beurteilung, ob die Implantatpositionen und die geplante Prothetik zueinander stimmig sind.

bis die Daten nach der Strahlenexposition wirklich zur diagnostischen Bewertung zur Verfügung stehen. Ein weiterer Punkt ist die Arbeit mit den Daten: Geht die Software über ein reines Schnittbildzusammenstellen hinaus? Wie lange dauert der Bildaufbau? Ist eine dynamische Betrachtung möglich? Ist eine 3-D-Übersicht möglich und wie lange dauert es, einen abrechnungsrelevanten Report zu erstellen?

das jetzt vernünftig Machbare achten oder auf die künftig noch erfolgende Verbesserung der Rechengeschwindigkeiten und Speichermöglichkeiten. Die Schnelligkeit im Umgang mit dieser Technik zeigt sich in der Praxis an mehreren Punkten. Wie lange dauert es z.B.

Oral-/Maxillofazial-Chirurgie

Der Nutzen der 3-D-Diagnostik ist in der Oral- und Maxillofazial-Chirurgie seit Langem bekannt und wird in der Traumatologie von jeher gefordert. Bekannt sind auch die forensischen Notwendigkeiten bei der Entfernung retinierter Zähne, sobald die Gefahr einer bleibenden Schädigung besteht. Erwähnenswert ist der erhebliche Erkenntnisgewinn gerade bei komplizierten Frakturen oder Frakturen in bisher nur schwer darstellbaren Regionen wie z.B. dem Kiefergelenk. In Zweifelsfällen bei apikalen Veränderungen ist die 3-D-Technik unverzichtbar, da nur sie laterale Transluzenzen zum Vorschein bringt, die sonst verborgen bleiben (Abb. 1). Weitaus bessere Aussagen sind auch bei der Beurteilung der Nebenhöhlen und der Lokalisation von Fremdkörpern oder Speichelsteinen möglich.

Implantologische 3-D-Diagnostik

3-D-Diagnostik ist seit Langem eine Domäne der Implantologie. Bereits in den 1980er-Jahren eingeführt, hat sich dieser Bereich bereits mit den bisherigen Möglichkeiten rasant entwickelt. Im-

mer häufiger hört man die Aussage, dass die Behandler bei jeder Implantation eine irgendwie geartete 3-D-Diagnostik durchführen.

Dem kommt die zunehmende Schnelligkeit der Betrachtungsprogramme sehr entgegen. Am schnellsten geht es natürlich mit einem All-in-One-System wie z.B. Galileos®/SICAT®, das zum einen in ein Praxisnetz integrierbar ist und die sofortige Implantatplanung bis hin zur Schablonenbestellung ermöglicht.

Nicht immer wird jedoch in der Praxis ein entsprechendes Röntgengerät stehen, sodass auch die Anwendung extern gewonnener DICOM-Datensätze eine immer größere Rolle spielt. Eine Vielzahl von Planungssoftwares steht hierfür mittlerweile zur Verfügung. Ebenso wie bei einer Praxissoftware gilt auch hier, dass man sich mit einem solchen Programm nur einmal „verheiratet“ und viel Zeit damit verbringen wird, das heißt eine sorgfältige Wahl treffen muss. In der Anwendungsfreundlichkeit bestehen sehr große Unterschiede. Benötigt man bei einigen Programmen für eine Planung bis zu 90 Minuten, so gelingt dies mit anderen in 5 bis 10 Minuten. Die früher lange Abende kostende Planung kann damit der Vergangenheit angehören, kann zum Teil sogar chairside im Gespräch mit dem Patienten erfolgen. Hier hat sich für den Verfasser das neue SICAT®-Programm als das bedienungsfreundlichste, schnellste und auch nach

Import von vielen Geräten – auch von älteren CT-Geräten – als das vielfältigste erwiesen. Mit Ausnahme des simplant®-Programmes benötigt auch dieses Programm Markierungen, an die – am besten im Zusammenhang mit einer radiopaken Zahnaufstellung – vor Erstellung des 3-D-Datensatzes gedacht werden muss (Abb. 2). Hilfreiche Programmbestandteile, deren Nutzen man für sich abwägen muss, sind des Weiteren eine virtuelle Prothetikplanung (wenn kein Set-up vorliegt), die Schnelligkeit und Exaktheit der Nervdarstellung, die Möglichkeit der Rotation um das geplante Implantat, die Möglichkeit der dreidimensionalen Gesamtübersicht (Abb. 3), die Einfachheit einer Planungsänderung, die Möglichkeit unterschiedliche Planungen abzuspeichern

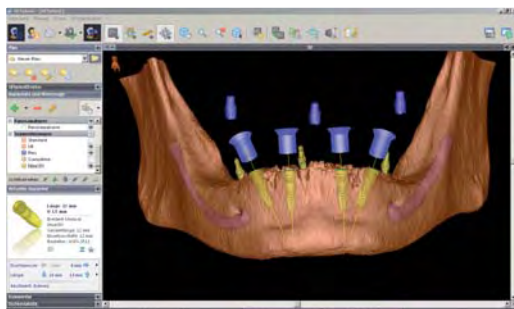
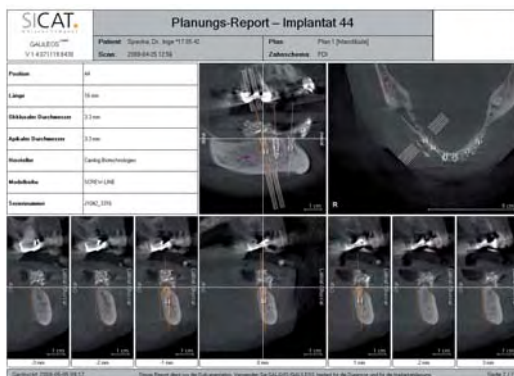


Abb. 4: Eine Planungsreport-Übersicht (automatische Erstellung in SICAT®). – Abb. 5: Planungsansicht mit SKYplanX® (bredent).

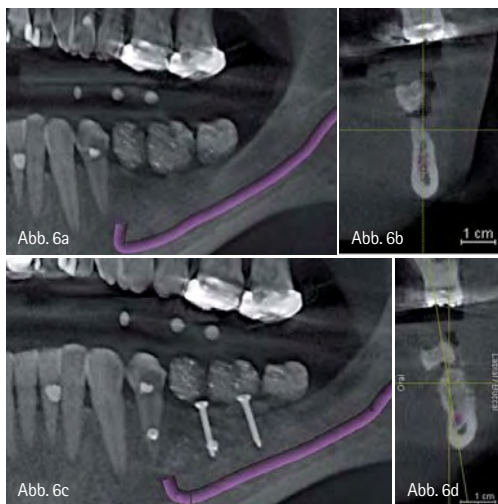


Abb. 6 a und b: Erstdiagnostik. – Abb. 6 c und d: Implantatplanung nach Augmentation.

sowie die Darstellungsmöglichkeit der Bohrhülsen und Implantataufbauten. Wichtig erscheint die Schnelligkeit, einen Report zu erstellen. Letzterer stellt eine Übersichtsdokumentation dar, welche die wichtigsten Parameter einer Planung zusammenfasst. Der Report ist für Patient, Versicherung, Assistenz (Was wird benötigt?) und zum üblichen Briefing vor der OP für den Behandler eine große Hilfe (Abb. 4).

Mit SICAT® kann zentral eine Bohrschablone geordert werden, so wie dies auch z.B. bei NobelGuide® und simplant® der Fall ist. Der Interessent sollte bei diesen Programmen auch darauf achten, ob neben der Implantatpositionierung auch ein Hülse-in-Hülse-Verfahren, auch mit verschiedenen Implantatsystemen, und ein Tiefenstopp möglich ist. Letztlich spielt auch der Preis für diese Verfahren eine Rolle, wo mit einem Basispreis von derzeit 160 Euro für einen Kiefer jetzt eine neue und damit deutlich verträglichere Dimension erreicht ist.

Will man die Schablone im Labor herstellen, so gibt es auch hierfür eine Vielzahl von Programmen, wie z.B. med3D® oder SKYplanX® (Abb. 5). Hier sind neben dem Programm auch technische Voraussetzungen erforderlich, die man im Eigenlabor oder zusammen mit einem in der Implantatplanung erfahrenen externen Dentallabor bereitstellen muss.

Bei der Anschaffung eines Programms ist sehr zu empfehlen, sich vorher intensiv damit anhand spezifischer Planungen zu beschäftigen. Nur dann ist man auch in der Lage zu erkennen, mit wel-

chem man am besten arbeiten kann und mit welchem man in der Zukunft die Zeit verbringen wird. Leider wird oft versäumt, sich vorab diese Zeit hierfür zu nehmen. Am besten, man hat einen DICOM-Datensatz, den man bei allen interessierenden Programmen vom Einlesen der Daten bis hin zur fertigen Planung ausprobiert.

Wichtig ist aber auch bei der Implantatplanung das fachliche Können des Planenden. Neben der forensischen Notwendigkeit sei daher an dieser Stelle an den Erwerb des Sachkundenachweises als Voraussetzung für 3-D-Diagnostik hingewiesen, der im Übrigen den regelmäßigen Röntgenkundenachweis beinhaltet. Immer wieder kommt es vor, dass Volumentomografen geordert werden, ohne dass der dafür erforderliche Sachkundenachweis erworben wurde, d.h., dass man sich mit den Möglichkeiten vorab noch gar nicht beschäftigt hat. Das kann dann leicht zu einer Fehlinvestition werden.

Der Verfasser hält eine 3-D-Planung der Implantatpositionen überall dort, wo die Methode verfügbar ist, heute für eine Standardmethode, die allen Patienten zugute kommen sollte. Bei Augmentationen ist auch eine zweimalige Aufnahme vertretbar, einmal um den Defekt genau beurteilen und die Erfolg versprechendste Augmentationsmethode wählen zu können und zum anderen, um im augmentierten Kiefer eine genaue Implantatplanung vornehmen zu können (Abb. 6).

Die virtuelle Implantatpositionsplanung mithilfe einer radioopaken Zahnaufstellung beinhaltet natürlich auch die prothetische Planung. Dabei darf nicht vergessen werden, dass diese Planung niemals genauer sein kann als die Auflösung der Röntgendaten. Eine Definitivstellung des Zahnersatzes ist damit nicht möglich. Immerhin kann in einzelnen Fällen – dort wo die übrigen Parameter hierfür stimmen – eine provisorische Sofortversorgung mit angenähert genauen Provisorien erstellt werden. Ob sich das spätere Einschannen der Implantatposition, das mittlerweile einen hohen Präzisionsgrad erreicht hat, gegenüber der konventionellen Abdruckmethode durchsetzen kann, muss die Zukunft zeigen (z.B. STL Data mit SICAT/CEREC).



CHAMPIONS® IMPLANTS

einfach, erfolgreich & bezahlbar

direkt vom bekannten,
deutschen Hersteller

70 €



22 Längen & Ø

VIERKANT



16 Längen & Ø

TULPENKOPF

- Champions® begeistern in allen Indikationen, Preis-/Leistung, Zeit-Alltags-Patientencompliance
- Knochenkondensation & Implantation in einem minimal-invasiven, flapless-transging. Vorgang
- Schonend-sanfte MIMI®-Implantation mit weit über 20.000 erfolgreichen Sofortbelastungen seit 1994
- beste Primärstabilität durch krestales Mikrogewinde → sichere Sofortbelastung
- Zirkon-gestrahlte, geätzte, Ti-IV-Oberfläche
- intelligenter Halsbereich für jede Schleimhautdicke
- Gebrauchsmustergeschützte Zirkon-„Prep Caps“ (zum fakultativen Zementieren) zum Ausgleich von Divergenzen & Ästhetik & Sofortimplantation für Zahnarzt-Hohlkehle-Präparation (GOZ 221 / 501)
- Deutsches Fräs- und Laborzentrum inkl. ZTM für biokomp., hochwertigen & preiswerten ZE (www.champions-dental-lab.com, Tel. 06734-961592, Fax 06734-960844)
- Kostenlose Planungs-, Diagnostik & Therapie-Hilfe und Patienten-Marketing-Service
- Keine Anfangs-Investition bei Kommissions-Erstlieferung



FORTBILDUNG, DIE BEGEISTERT: ZERT. UMSTEIGER & ANFÄNGER & 'ONLY-WOMEN-POWER' & UPDATER CHAMPIONS - MOTIVATION - KURSE

Inkl. vielen Live-Implantationen- & sicheres Prothetik-Konzept (15 bzw. 30 Fortbildungspunkte)

bei Dr. Armin Nedjat
(Flonheim/Mainz)
Spezialist Implantologie
Diplomate ICOI
Entwickler & Referent
der Champions®



Mehr Infos, Kurs-Termine, Bestellung:
Telefon: 06734 - 6991 • Fax: 06734 - 1053

Info & Online-Bestellshop:
www.champions-implants.com

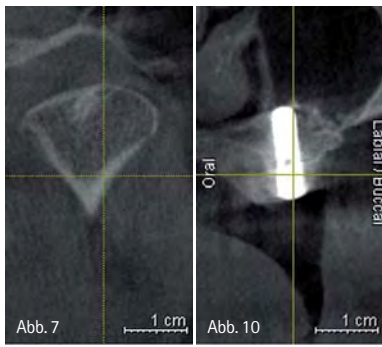


Abb. 7: Schnitt durch das Kiefergelenk. Man beachte die Konturdarstellung und die Sichtbarmachung von Strukturen im Gelenkspalt. – Abb. 10: Implantatkontrolle mit der derzeit möglichen Reduktion der Streustrahlung.

3-D in der Kariesdiagnostik

In den anderen Disziplinen dürfte auch in der Zukunft die 3-D-Diagnostik nicht so sehr im Vordergrund stehen, wie dies in den genannten Disziplinen der Fall ist. Doch auch hier ergeben sich etliche zusätzliche Nutzen für die Patienten bei gezieltem Einsatz. Das bedeutet auch, dass eigentlich kein Zahnarzt heute mehr darum herumkommt, sich mit dieser Technologie auseinanderzusetzen.

In der Kariesdiagnostik kann der Nutzen für den Patienten darin bestehen, dass kariöse Läsionen frühzeitig erkannt und gezielter, d.h. ohne zu großen Substanzverlust, therapiert werden können (Haak et al.). Das Problem der Verstrahlungen um Metallkörper ist zwar deutlich verbessert, aber noch nicht völlig gelöst. Durch die Möglichkeit, weitere Schnitte zu erzeugen und sich Läsionen mehrdimensional darzustellen, kann

man sich jedoch jetzt durch die geringere Verstrahlung häufiger helfen. Die Bilder zeigen auch, dass Überlagerungen anderer anatomischer Strukturen wie z.B. der Wirbelsäule oder des harten Gaumens, völlig verhindert werden können. Die oft problematische Beurteilung des Oberkiefers insbesondere in der Front oder die mesio-distale Verzerrung im Eckzahn-Prämolaren-Bereich gehört damit der Vergangenheit an. Natürlich ist hier erst einmal der klinische Blick nötig, ob es aufgrund der Zahnmorphogenese oder der Position überhaupt einer wie auch immer gearteten Röntgendiagnostik bedarf.

3-D in der Parodontologie

In der Beurteilung von Parodontalerkrankungen können erhebliche zusätzliche Informationen gewonnen werden, die therapeutischen Nutzen haben. Dreidimensionale Defekte können wurzelbezogen erkannt, in ihren Dimensionen exakter und damit in ihrer Prognose besser beurteilt werden (Kasaj et al.). Die wissenschaftliche Auseinandersetzung mit dieser Fragestellung befindet sich noch in den Kinderschuhen. Die bisher für viele parodontologische Fragestellungen nur ungenügend tauglichen Zahnfilme und Panoramaaufnahmen lassen vermuten, dass 3-D-Diagnostik hierfür zunehmend in Anspruch genommen werden wird.

Häufiger wird bereits bei endodontischen Fragestellungen, insbesondere bei der Beurteilung mehrwurziger

Zähne und möglichen Folgeerscheinungen, über den Nutzen der 3-D-Diagnostik berichtet. Die bekannte Problematik der apikalen Region im Zahnfilm und der Panoramaaufnahme lassen dies leicht nachvollziehen (vgl. Abb. 1).

Die Darstellung der Kiefergelenkregion erlaubt jetzt erstmals auch das Erkennen chondraler Strukturen, genauer Gelenkpositionen, der spongiösen Textur und der Gelenkkopfkontur. Zur funktionsdiagnostischen und ggf. therapeutischen Verwertung dieser Befunde fehlt bisher die wissenschaftliche Auseinandersetzung (Abb. 7).

3-D in der Kieferorthopädie

Ein dreidimensional interessierter Fachbereich par excellence ist die Kieferorthopädie. So verwundert es nicht, dass Kieferorthopäden – erforderlichenfalls zusammen mit Oralchirurgen – die dreidimensionale Darstellung für ihre Planung entdeckt haben (Saffar et al.). Insbesondere bei therapieresistenten Einordnungen hilft häufig ein genauer Blick auf die Ursache. Es ist nur eine Frage der Zeit, bis die gesamte kieferorthopädische Diagnostik auf eine auch radiologisch dreidimensionale Basis gestellt sein wird. Da der Sagittalschnitt entsprechend der Fernröntgenseitenaufnahme mit einer geringeren Strahlendosis und vielen anderen diagnostischen Informationen erhalten werden kann, ist alleine dies bereits eine Indikation für einen 3-D-Scan. Erste Programme werden dieses Jahr noch vorgestellt.

Das preDent 3D-Konzept

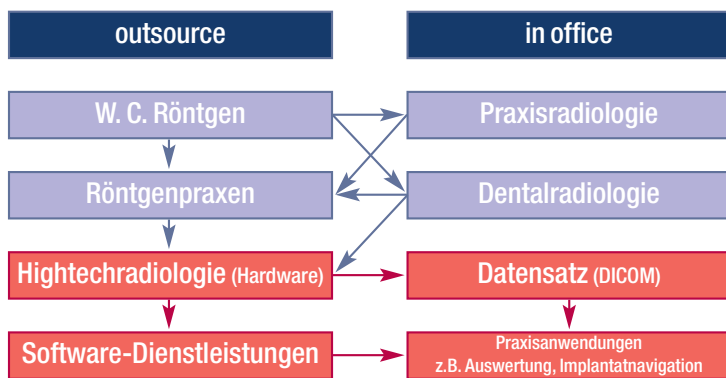


Abb. 8: Das preDent-Konzept der Nutzung eines Volumentomografen durch mehrere Nutzer außerhalb einer Praxis.

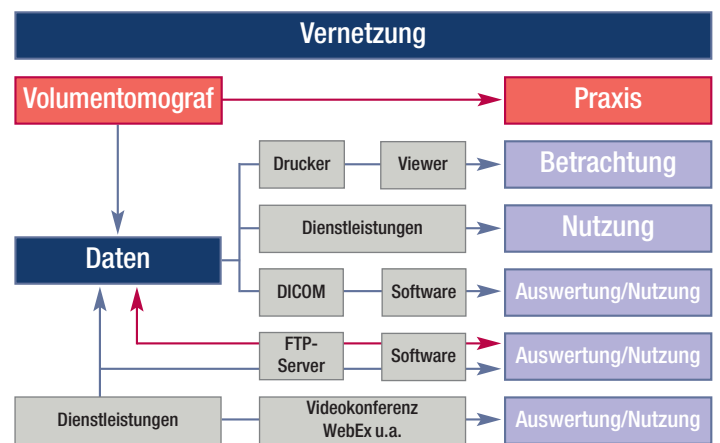


Abb. 9: Die verschiedenen Wege, 3-D-Daten in der Praxis zu nutzen, wenn man kein 3-D-Röntgengerät besitzt.

Die gute Darstellung der Nebenhöhlenmukosa macht die Volumetomografie, und hier durch die radiologisch ausgerichtete Darstellung des Galileos, zur derzeit bestmöglichen Nebenhöhlendiagnostik, insbesondere wenn es darum geht, die Zahnbezogenheit darzustellen. Aber auch bei rhinogenen Sinusitiden schätzen die Ärzte für Hals-, Nasen- und Ohrenerkrankungen die neue Qualität der Aufnahmen. Die Volumetomografie ist allen anderen radiologischen Darstellungen dieser Region überlegen und reicht – bei entsprechend großem Volumen – auch bis zu den Siebbeinzellen, der Keilbeinhöhle und basal auch bis in die Stirnhöhle.

Integration in das Praxisnetz

Die leicht mögliche Integration eines Programmes in ein bestehendes Praxisnetz ist ein wichtiger Punkt bei der Beurteilung der Praktikabilität. Dies sollte auch dann bereits mit in Betracht gezogen werden, wenn man zunächst eine Lösung mit einem Notebook als „stand-alone-System“ anstrebt. Auch in den Praxen, in denen noch nicht alles vernetzt ist und vielleicht noch handschriftliche Eintragungen vorgenommen werden, ist zu empfehlen darauf zu achten, wie in nicht allzu ferner Zukunft diese Vernetzung ermöglicht werden kann.

Wenn man die Daten von einem an anderer Stelle stehenden Gerät nutzt, so gibt es mehrere Möglichkeiten der Kooperation. Das seit 2001 bestehende preDent-Konzept hat hier Impulse geben können (Abb. 8). Am einfachsten ist derzeit noch für die meisten der Datentransport über eine CD. Die Daten können dann einfach von den Mitarbeitern eingelesen werden. Für die Zukunft dürfte der Datentransport und/oder Zugriff über einen FTP-Server zunehmen. Dies kann dann eine Lösung sein, wenn man mit einem Zentrum zusammenarbeiten und sich in der eigenen Praxis nicht mit dem Datenballast belasten will. In jüngster Zeit ist auch Zunahme von Videokonferenzen (z. B. mit WebEx, Skype) zu beobachten. Dies ist eine sehr einfache Möglichkeit, die Planung an einem Zentrum zu beobachten und auch durch Übernahme des Cursors mit zu gestalten (Abb. 9).

Zunahme der Implantatdiagnostik

Immer häufiger gilt es lange inkorporierte Implantate oder implantologische Misserfolge zu beurteilen. Hier ist besonders eine geringe Streustrahlung des Aufnahmegerätes als wichtig zu beachten. Wie unzureichend die Erfolgsbeurteilung von Implantaten in 2-D-Bildern ist, wird nach und nach durch den zunehmenden Vergleich bei der Nachbeurteilung mit 3-D-Bildern klar. Das häufigere Lesen der 3-D-Bilder lehrt, wie variantenreich die Anatomie ist. So sieht man zum Beispiel nicht selten Perforationen der Implantatspitzen in den Mundboden im Bereich der Crista mylohyoidea, ohne dass dies zwar immer als Misserfolg zu werten, aber doch vermutlich unbeabsichtigt war. Besonders in der Begutachtung spielt die 3-D-Beurteilung zunehmend eine größere Rolle, da 2-D-Bilder bei diesen Fragestellungen generell angezweifelt werden können. Abbildung 7 zeigt ein Beispiel einer Kontrolle nach Implantation im sinuselevierten Bereich, bei der auch die dem Implantat benachbarten Strukturen gut beurteilt werden können (Galileos®).

Fazit

3-D-Röntgen ist aus der Zahnmedizin heute nicht wegzudenken. Der Nutzen für die Patienten ist insbesondere in den operativen Fächern und hier insbesondere der Implantologie erheblich. Zehn Jahre nach Einführung der digitalen Volumetomografie hat auch deren Logistik mittlerweile Praxistauglichkeit erreicht.


Eine Literaturliste kann in der Redaktion unter zwp-redaktion@oemus-media.de angefordert werden.

kontakt.

Dr. med. Dr. med. dent. Peter A. Ehrh
Zahnärzte am Spreebogen und preDent, Berlin
E-Mail: ehrl@denthhouse.com

Zusätzliche Informationen unter www.predent.de/downloads02.htm

pay less.
get more.



Jubiläumsverlosung

Mitmachen und gewinnen

ein Klick...
www.semperdent.de

20 Jahre zufriedene Kunden

20 Jahre Vertrauen

Vielen Dank dafür

20 Jahre Zahnersatz seit 1989



Semperdent GmbH
Tackenweide 25
46446 Emmerich

Tel. 0800. 1 81 71 81
Fax 0 28 22. 9 92 09
info@semperdent.de

www.semperdent.de